

平成 28 年度千葉県臨床検査技師会血液検査サーベイ速報

平成 28 年度千臨技サーベイの血算部門・血液像部門の速報を作製いたしました。速報値の為、後日報告されます報告書とは結果が異なる場合もありますことをご了承ください。

この速報を各施設で有効活用して頂けると幸いです。

2016 年 11 月 15 日
血液検査研究班 福田幸広

【精度管理担当者】

千葉県立佐原病院 長津 知嗣
順天堂大学医学部附属浦安病院 澤田 朝寛
千葉大学医学部附属病院 仙波 利寿
千葉県がんセンター 綿引 一成
済生会習志野病院 深海 律子
亀田総合病院 本井 貴子
旭中央病院 佐藤 文美
千葉市立青葉病院 中村 仁美
千葉医療センター 小林 沙織
千葉県救急医療センター 佐藤 正一
船橋市立医療センター 福田 幸広

■血算部門

項目	試料	全測定件数				正規化後 ±3SD反復切断補正						
		件数	平均	SD	CV	件数	平均	SD	CV	95%下限	95%上限	除外件数
白血球 ($\times 10^3/\mu\text{L}$)	A	131	6.9	0.26	3.7	126	6.9	0.20	2.9	6.5	7.3	5
	B	131	4.2	0.16	3.9	129	4.2	0.14	3.3	3.9	4.5	2
赤血球 ($\times 10^6/\mu\text{L}$)	A	131	4.54	0.06	1.3	129	4.55	0.05	1.1	4.45	4.65	2
	B	131	2.72	0.04	1.6	129	2.72	0.04	1.5	2.64	2.80	2
ヘモグロビン濃度 (g/dL)	A	131	13.0	0.15	1.2	127	13.0	0.12	0.9	12.8	13.2	4
	B	131	7.8	0.12	1.6	125	7.8	0.09	1.2	7.6	8.0	6
ヘマトクリット (%)	A	131	38.1	0.83	2.2	130	38.1	0.83	2.2	36.4	39.7	1
	B	131	22.7	0.52	2.3	130	22.7	0.52	2.3	21.6	23.7	1
MCV (fL)	A	131	83.8	1.47	1.8	127	83.7	1.27	1.5	81.2	86.3	4
	B	131	83.2	1.42	1.7	129	90.8	1.43	1.6	88.0	93.7	2
PLT ($\times 10^3/\mu\text{L}$)	A	131	246	11.2	4.6	130	246	11.3	4.6	223	268	1
	B	131	213	8.5	4.0	129	213	8.1	3.8	197	229	2

表 1. 全機種による CBC の集計

■血像部門

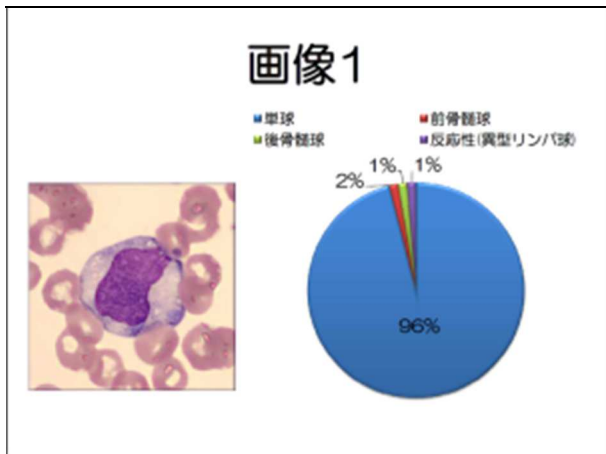
【サーベイ検査結果と解説】

画像 1～10 は正常末梢血のライト・ギムザ染色（1000 倍）です。

画像 11, 12 は患者末梢血ライト・ギムザ染色（400 倍）です。

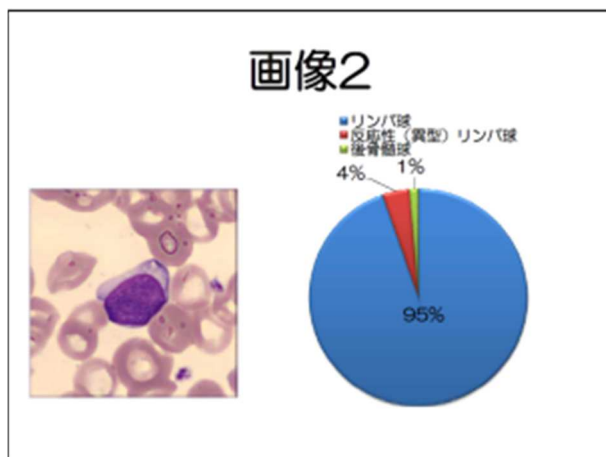
画像 13 は患者末梢血のニューメチレンブルー染色（400 倍）です。

画像 14～15 は患者末梢血ライト・ギムザ染色（1000 倍）です。



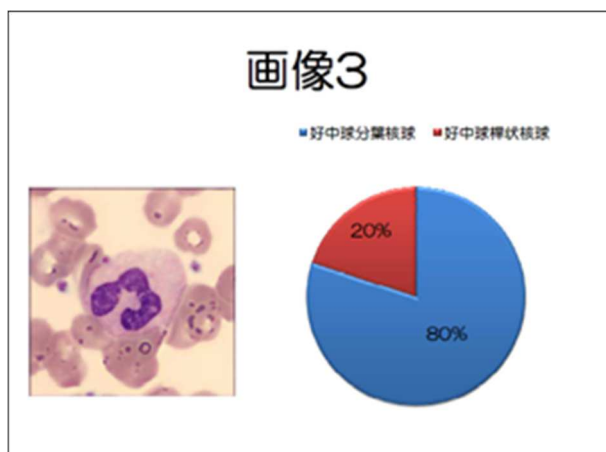
設問 1（画像 1）：

単球 96%、前骨髄球 2%、後骨髄球 1%、反応性(異型)リンパ球 1%という結果となりました。



設問 2（画像 2）：

リンパ球 95%、反応性(異型)リンパ球 4%、後骨髄球 1%という結果となりました。

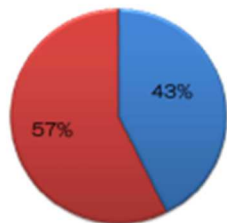
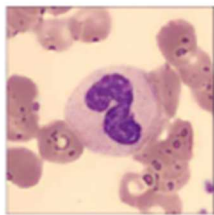


設問 3（画像 3）：

好中球分葉核球 80%、好中球桿状核球 20%という結果となりました。

画像4

■好中球分葉核球 ■好中球桿状核球

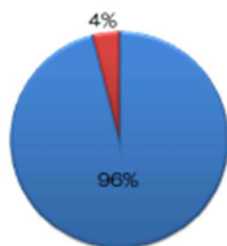
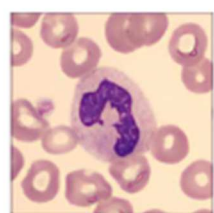

設問 4 (画像 4) :

好中球分葉核球 43%、好中球桿状核球 57%という結果となりました。

画像5

■好中球桿状核球 ■好中球分葉核球

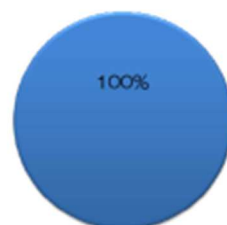
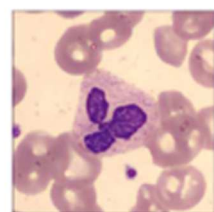

設問 5 (画像 5) :

好中球桿状核球 96%、好中球分葉核球 4%という結果となりました。

画像6

■好中球分葉核球

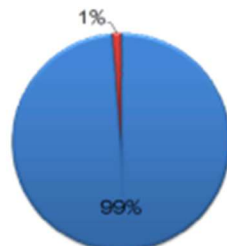
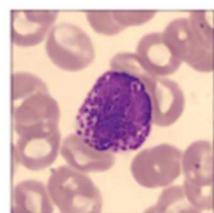


設問 6 (画像 6) :

好中球分葉核球 100%という結果となりました。

画像7

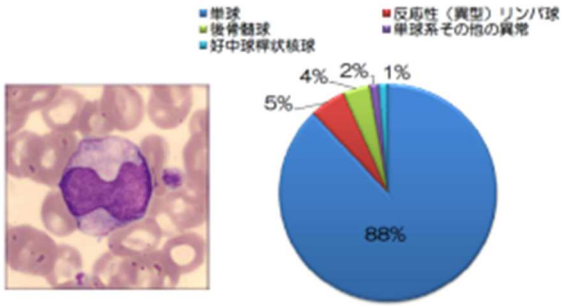
■成熟好塩基球 ■幼若好塩基球



設問 7 (画像 7) :

成熟好塩基球 99%、幼若好塩基球 1%という結果となりました。

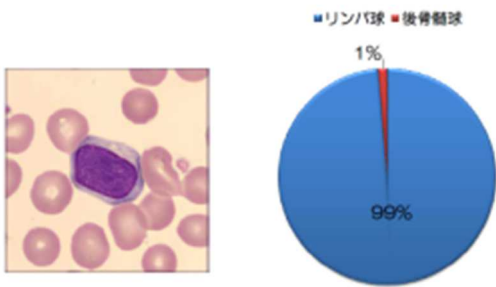
画像8



設問 8 (画像 8) :

単球 88%、反応性(異型)リンパ球 5%、後骨髄球 4%
単球系その他の異常 2%、好中球桿状核球 1%という
結果となりました。

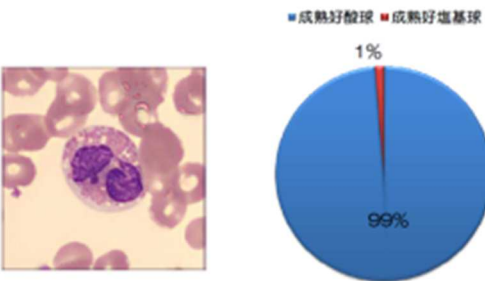
画像9



設問 9 (画像 9) :

リンパ球 99%、後骨髄球 1%という結果となりまし
た。

画像10

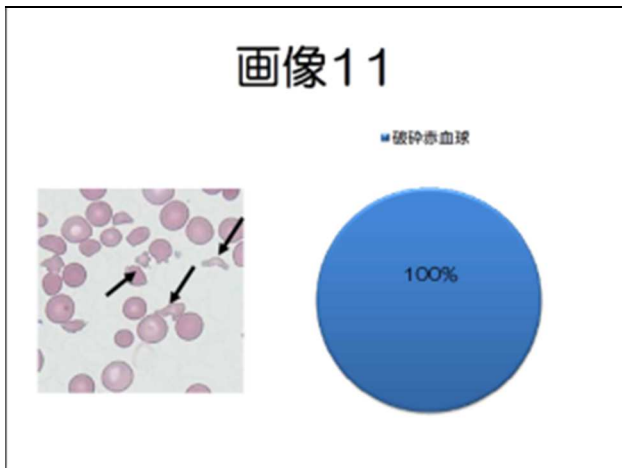


設問 10 (画像 10) :

成熟好酸球 99%、成熟好塩基球 1%という結果とな
りました。

【画像11 参考データ ※カッコ内は基準値】

WBC $12.6 \times 10^9/L$ (3.6~8.8)、RBC $2.16 \times 10^{12}/L$ (3.77~5.55)、Hb 7.3g/dL (12.5~17.3)、
Ht 17.7% (37.1~50.7)、PLT自動分析値 $176 \times 10^9/L$ (150~350)、PLT目視カウント値 $11 \times 10^9/L$

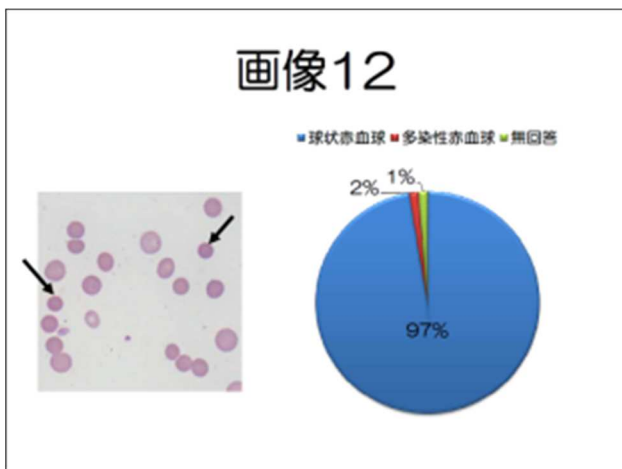


設問 11 (画像 11) :

破砕赤血球 100%という結果となりました。

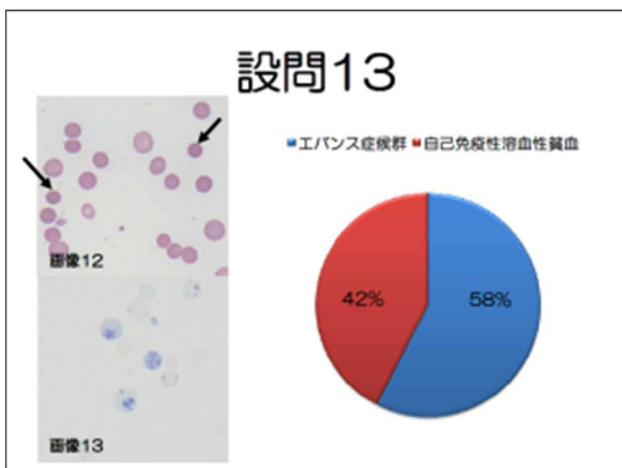
【画像12 参考データ】

WBC $4.1 \times 10^9/L$ (3.6~8.8)、RBC $0.76 \times 10^{12}/L$ (3.77~5.55)、Hb 2.9g/dL (12.5~17.3)、
Ht 9.1% (37.1~50.7)、PLT $50 \times 10^9/L$ (150~350) 網赤血球数 43.0% (0.3~2.1)
T-Bil 6.4mg/dl (0.4~1.5)、D-Bil 0.8mg/dl (0.0~0.4)、LDH 1352 U/L (119~229)、
ハプトグロビン < 10mg/dl、直接クームス試験(+)



設問 12 (画像 12) :

球状赤血球 97%、多染性赤血球 2%、無回答 1%という結果になりました。



設問 13 (画像 13) : (評価対象外)

エバンス症候群 58%、自己免疫性溶血性貧血 42%という結果となりました。

【画像14～15 患者背景】

60歳代 男性 近医にて頸部リンパ節腫脹を指摘されたため、血液内科に紹介。

【血算データ】

WBC $4.9 \times 10^9/L$ (3.6~8.8)、RBC $4.20 \times 10^{12}/L$ (3.77~5.55)、Hb 12.6g/dL (12.5~17.3)
Ht 39.1% (37.1~50.7)、PLT $142 \times 10^9/L$ (150~350)

【血液像データ (分析装置データ)】

好中球 49.2%、好酸球 0.8%、好塩基球 0.3%、単球 3.6%、リンパ球 46.1%

【生化学データ】

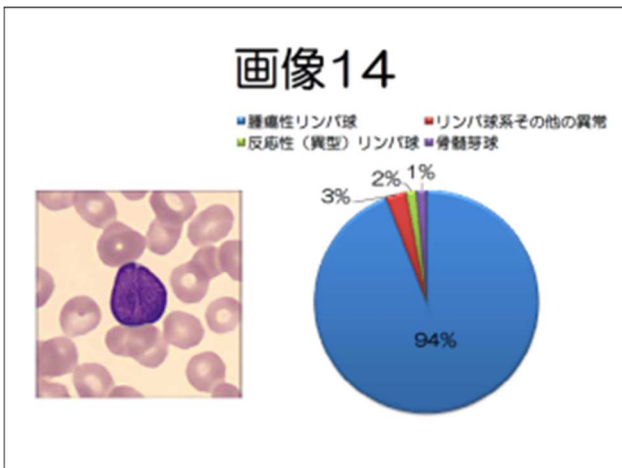
AST 29U/L (13~33)、ALT 17U/L (8~42)、LD 200U/L (119~229)、TP 7.7g/dL (6.5~8.5)
アルブミン 4.3g/dL (3.9~4.9)、CRP 0.3mg/dL 以下 (0.3 以下)

【遺伝子・染色体データ】

t(14 ; 18)(q32 ; q21) 19/20 細胞、BCL-2 発現

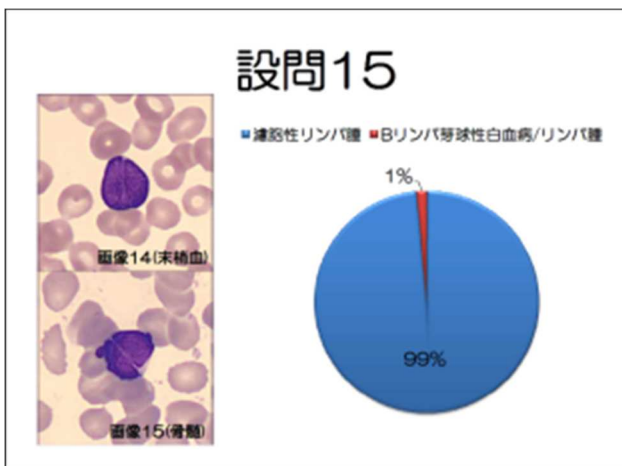
【免疫染色データ】

BCL-2、CD5、CD10、CD19、CD20、CD79a 陽性、CD23 陰性



設問 14 (画像 14) : (評価対象外)

腫瘍性リンパ球 94%、リンパ球系その他の異常 3%
反応性(異型)リンパ球 2%、骨髄芽球 1%という
結果となりました。



設問 15 (画像 14・15) : (評価対象外)

濾胞性リンパ腫 99%、Bリンパ芽球性白血病/
リンパ腫 1%という結果となりました。